

Casi clinici

L'infusione di flecainide in un paziente con fibrillazione atriale e sindrome di Brugada latente ha determinato modificazioni dell'elettrocardiogramma simili a quelle di un infarto miocardico settale

Nicola Vitiello, Raffaele Cirillo, Dario Fontana, Luigi Granato, Carlo Sestri, Vincenzo Pagano, Luigi D'Errico, Francesco Carotenuto, Francesco di Palma

U.O. di Cardiologia-UTIC, Ospedale Civile di Torre Annunziata, Regione Campania, ASL NA5, Torre Annunziata (NA)

Key words:
Flecainide; Myocardial infarction.

ST-segment elevation in the presence of typical chest pain is a fundamental criterion for the diagnosis of acute myocardial infarction. We describe the case of a 62-year-old male with latent Brugada syndrome in whom the intravenous infusion of flecainide for paroxysmal atrial fibrillation caused ECG abnormalities similar to those of an acute septal myocardial infarction.

The patient was not submitted to systemic thrombolysis since accurate echocardiographic evaluation was not suggestive of the presence of any wall motion abnormality and blood analysis did not reveal any increase in the levels of myocardial enzymes. The clinical outcome was not complicated and the patient was finally discharged.

(Ital Heart J Suppl 2003; 4 (2): 128-132)

© 2003 CEPI Srl

Ricevuto l'11 novembre 2002; nuova stesura il 16 gennaio 2003; accettato il 17 gennaio 2003.

Per la corrispondenza:

Dr. Francesco di Palma

U.O. di Cardiologia-UTIC
Ospedale Civile
Piazza E. Cesaro
80058 Torre Annunziata (NA)

Introduzione

Nel 1992 Pedro e Joseph Brugada hanno descritto una sindrome caratterizzata da episodi sincopali e/o morte improvvisa in pazienti con cuore morfologicamente normale e con ECG caratterizzato da blocco di branca destra ed elevazione del tratto ST nelle derivazioni destre V_1 - V_3 ¹⁻⁵.

Tale patologia è risultata geneticamente determinata con una trasmissione di tipo autosomico dominante^{6,7}. Sono state infatti identificate tre differenti mutazioni del gene che codifica la subunità alfa del canale del sodio (SCN5A) delle cellule miocardiche che causano modificazioni funzionali dei canali suddetti responsabili di anomalie elettrofisiologiche delle fibrocellule miocardiche⁸⁻¹³.

In particolare, una riduzione del potenziale d'azione riscontrato nelle cellule epicardiche del ventricolo destro¹⁴ determinerebbe la comparsa di battiti ectopici ventricolari che attraverso meccanismi di rientro potrebbero innescare aritmie ventricolari letali (tachicardia e fibrillazione ventricolare) descritte in tale patologia^{15,16}.

L'esatta prevalenza di tale sindrome non è nota; in alcuni paesi asiatici, quali il

Laos, la Thailandia e il Giappone, oltre il 50% delle morti improvvise in pazienti con cuore morfologicamente normale sarebbero causate da sindrome di Brugada¹⁷⁻¹⁹. La diagnosi è fondamentalmente basata sul rilievo dei tipici criteri ECG¹⁻⁵. Esistono, tuttavia, forme latenti o intermittenti o con alterazioni minime del segmento ST che rendono difficile una corretta diagnosi.

Per quanto concerne la terapia, essa consiste essenzialmente nella profilassi delle aritmie. Tuttavia, i farmaci antiaritmici comunemente in uso, quali l'amiodarone e i betabloccanti, non sembrano essere efficaci nel prevenire la morte improvvisa in individui sintomatici o asintomatici¹⁷. Attualmente l'impianto di un defibrillatore cardiaco è l'unica terapia di provata efficacia nei pazienti sintomatici²⁰⁻²².

Caso clinico

Un uomo di 62 anni è giunto al nostro reparto proveniente dal Pronto Soccorso per cardiopalmo, dispnea e senso di oppressione precordiale insorti a riposo da alcuni minuti. L'anamnesi familiare era posi-

tiva per malattia coronarica: il padre era deceduto per infarto miocardico acuto (IMA) all'età di 58 anni ed una sorella era affetta da angina da sforzo. All'anamnesi personale erano presenti solo un intervento chirurgico alle vie biliari circa 20 anni prima ed una storia di ipertensione arteriosa essenziale insorta da pochi anni.

L'esame obiettivo evidenziò toni cardiaci aritmici e tachifrequenti; all'ascoltazione del torace erano presenti rantoli crepitanti a piccole bolle sui campi polmonari medio-basali di entrambi i lati, più evidenti sull'emitorace sinistro. I valori di pressione arteriosa erano 140/80 mmHg.

L'ECG standard mostrò la presenza di aritmia da fibrillazione atriale a frequenza ventricolare media di circa 140 b/min e la contemporanea presenza di un blocco di branca destra incompleto (Fig. 1).

Data la recente insorgenza (< 48 ore) della tachiaritmia, il paziente fu sottoposto a cardioversione farmacologica mediante infusione e.v. di flecainide alla dose iniziale di 2 mg/kg in 30 min, seguita dalla stessa dose in 60 min. Contemporaneamente, fu iniziata una terapia anti-

trombotica con eparina a basso peso molecolare (enoxaparina 100 U/kg × 2 die) ed aspirina (100 mg die).

Dopo 40 min dall'inizio dell'infusione di flecainide, fu registrato all'ECG il passaggio da fibrillazione atriale a flutter atriale a conduzione 2:1. In questa fase, l'ECG evidenziò un marcato sopraslivellamento del tratto ST nelle derivazioni precordiali da V₁ a V₃ (Fig. 2), ponendo il dubbio diagnostico di un possibile IMA in sede anteroseptale. Tuttavia, un precoce controllo dei valori ematochimici e degli enzimi cardiaci, poi ripetuto a distanza di 2 ore, non mostrò alcun incremento dei livelli sierici dei marker precoci di danno miocardico acuto (troponina I e mioglobina) e della creatininchinasi-MB massa.

Un attento esame ecocardiografico transtoracico evidenziò la presenza di ipertrofia della porzione basale del setto interventricolare, calcificazioni dell'anulus mitralico e sclerosi delle cuspidi aortiche in assenza di alterazioni flussimetriche all'esame Doppler. La contrattilità globale risultò normale e, soprattutto, erano assenti aree di ipo/acinesia all'analisi della cinesi segmentaria.

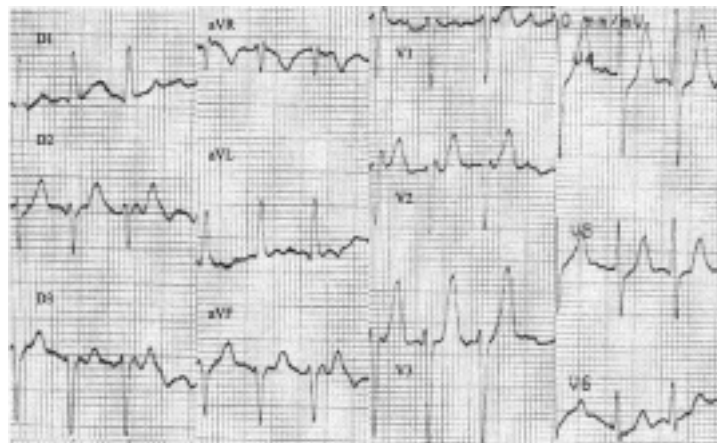


Figura 1. L'ECG evidenzia la presenza di aritmia da fibrillazione atriale ad elevata risposta ventricolare (142 b/min) e la concomitante presenza di un blocco di branca destra incompleto prima dell'infusione e.v. di flecainide.

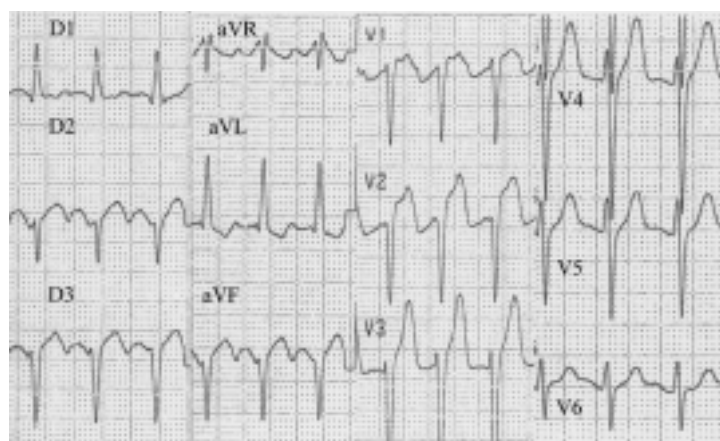


Figura 2. Marcato sopraslivellamento del tratto ST in V₁, V₂ e V₃ durante l'infusione di flecainide.

L'assenza di alterazioni della cinesi permise di escludere in maniera pressoché certa la diagnosi di IMA settale; si decise, pertanto, di non procedere alla terapia trombolitica, e di condurre a termine l'infusione di flecainide.

Al termine dell'infusione di flecainide si ottenne il ripristino del ritmo sinusale. All'ECG era ancora evidente, anche se di minore entità, il soprasslivellamento del tratto ST nelle precordiali destre (Fig. 3).

Dopo 3 ore l'ECG mostrò la completa scomparsa delle alterazioni della ripolarizzazione precedentemente descritte e la persistenza del blocco di branca destra incompleto caratterizzato da un lieve soprasslivellamento del tratto ST a concavità verso l'alto, più evidente in V₂ (Fig. 4). Tale quadro ECG, caratteristico della sindrome di Brugada, rimase costante nei giorni successivi.

Nel decorso successivo i valori degli enzimi cardiaci, della troponina I e della mioglobina rimasero nel range di normalità.

In terza giornata dopo essere stato sottoposto ad un nuovo controllo ecocardiografico e ad ulteriori indagini strumentali (Rx torace e test da sforzo), risultati ne-

gativi, il paziente fu dimesso con diagnosi di "tachiaritmia da fibrillazione atriale parossistica in paziente con sindrome di Brugada slatentizzata dall'infusione e.v. di antiaritmico di classe IC". Al paziente fu consigliato uno studio elettrofisiologico, sebbene l'indicazione a tale esame nei pazienti asintomatici e con anamnesi familiare negativa sia controversa⁵.

Dopo 10 giorni dalla dimissione, il paziente decise autonomamente di sottoporsi ad esame coronarografico che dimostrò l'assenza di alterazioni significative delle arterie coronarie.

Discussione

La comparsa di cardiopalmo in pieno benessere è il sintomo tipico dell'insorgenza di tachiaritmie. Spesso anche una dispnea ingravescente od il dolore precordiale possono accompagnare l'esordio di un episodio aritmico. La coesistenza, però, di dolore precordiale oppressivo e di soprasslivellamento del tratto ST all'ECG sono

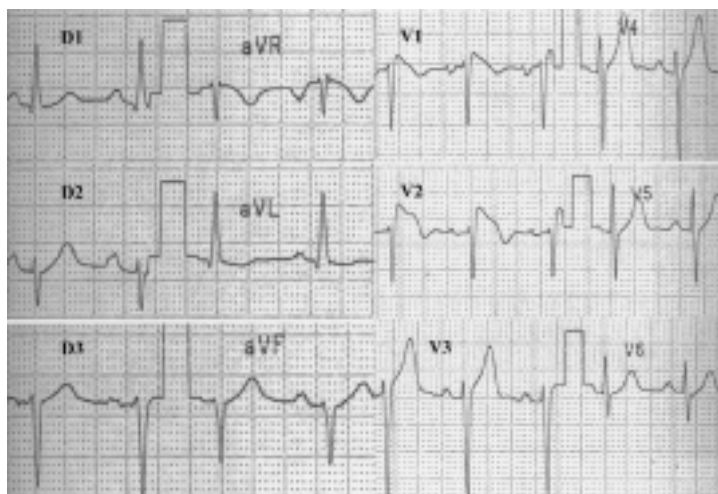


Figura 3. Ripristino del ritmo sinusale alla frequenza di 82 b/min. Persistenza dello slivellamento in alto del tratto ST in V₁ e V₂, sebbene di ampiezza ridotta rispetto al tracciato della figura 2.

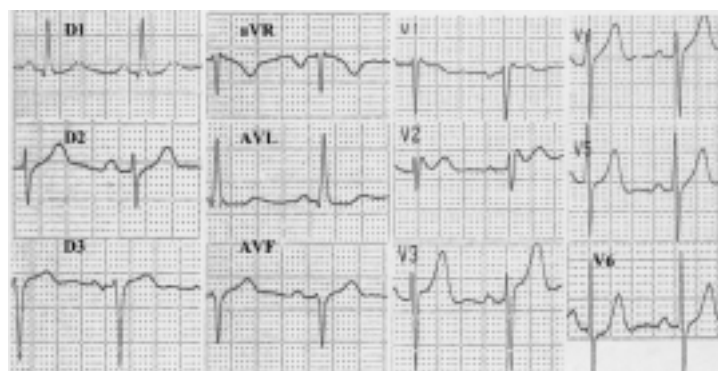


Figura 4. ECG eseguito 3 ore dopo la comparsa delle alterazioni del tratto ST. Si rilevano: persistenza di ritmo sinusale, blocco di branca destra incompleto e lieve soprasslivellamento del tratto ST a concavità superiore. Sono le caratteristiche ECG della sindrome di Brugada.

fortemente suggestivi per una diagnosi di IMA. D'altra parte, l'aritmia stessa può essere espressione di una condizione di sofferenza ischemica del miocardio.

Nel caso descritto, il dubbio diagnostico di IMA era rafforzato, peraltro, dalla familiarità positiva per cardiopatia ischemica. L'incertezza diagnostica poneva difficoltà nella decisione terapeutica. In effetti, il paziente giunto alla nostra osservazione manifestava sintomi e segni ECG fortemente indicativi di un IMA anteroseptale; tuttavia, la negatività dei marker precoci di necrosi miocardica ed il riscontro ecocardiografico dell'assenza di anomalie della cinesi globale e segmentaria non confermavano questa ipotesi.

Per tale motivo, il paziente non fu sottoposto a terapia trombolitica. Nelle ore successive, sebbene persistesse lieve oppressione precordiale, si osservò una progressiva scomparsa delle alterazioni a tipo lesione del tratto ST. Nello stesso tempo, erano comparse le caratteristiche ECG tipiche della sindrome di Brugada.

Alla luce di questi dati, l'ipotesi più verosimile era che il paziente fosse affetto da sindrome di Brugada latente e che questa fosse stata slatentizzata dalla somministrazione parenterale dell'antiaritmico di classe IC simulando, in una fase iniziale, alterazioni di tipo ischemico dell'ECG.

Forme latenti della sindrome di Brugada in pazienti asintomatici sono state descritte in letteratura^{23,24}; tali forme rendono spesso difficile una corretta diagnosi. In questi casi, l'ECG può essere modificato da variazioni dell'equilibrio autonomico nonché dalla somministrazione di alcuni farmaci.

In particolare, alcuni studi hanno dimostrato come la stimolazione beta-adrenergica possa normalizzare o ridurre le anomalie del tratto ST all'ECG¹⁵.

Sono stati descritti anche alcuni casi di sindrome di Brugada slatentizzata da farmaci psicotropi^{25,26}. Infine, è stata segnalata la possibilità di normalizzazione dell'ECG in caso di sindrome di Brugada manifesta dopo somministrazione di chinidina (classe IA)²⁷.

Viceversa, l'infusione e.v. di farmaci antiaritmici bloccanti i canali del sodio, come l'ajmalina, la flecainide, la procainamide o la disopiramide, può accentuare lo slivellamento del tratto ST ed evidenziare così forme latenti o intermittenti della sindrome^{28,29}. Nel caso da noi descritto, l'infusione di flecainide, per il trattamento della fibrillazione atriale parossistica, ha in effetti determinato la comparsa delle alterazioni ECG ritenute diagnostiche della sindrome di Brugada con l'evoluzione dinamica del quadro ECG da un pattern tipo 3 ad un pattern tipo 1, in accordo con la classificazione riportata nel recente lavoro della Task Force internazionale della Società Europea di Cardiologia⁵.

Pertanto, alcuni autori hanno proposto l'uso della procainamide come test per slatentizzare casi con sindrome di Brugada frustra o con anomalie temporanee all'ECG³⁰. Inoltre, la registrazione delle derivazioni precordiali destre in uno spazio intercostale più in alto, rispetto alle derivazioni standard, sarebbe in grado di evidenziare con maggiore sensibilità tali anomalie³¹.

Nella sindrome di Brugada esiste un'anomalia elettrofisiologica responsabile di una riduzione del potenziale di membrana delle fibrocellule miocardiche dell'epicardio del ventricolo destro³². L'alterazione del potenziale di membrana potrebbe essere all'origine di battiti prematuri ventricolari in grado, attraverso meccanismi di rientro, di innescare tachiaritmie ventricolari e/o fibrillazione ventricolare^{15,16}.

Tuttavia, come riportato in un recente studio tedesco, il substrato aritmogeno non sarebbe limitato alla componente di miocardio ventricolare, ma coinvolgerebbe anche la muscolatura atriale causando spesso aritmie sopraventricolari³³.

In particolare, l'associazione con la fibrillazione atriale parossistica, presente all'esordio nel caso da noi descritto, è stata riportata in letteratura con un'incidenza superiore alla norma (10-30%) nella popolazione di pazienti con Brugada^{34,35}.

La storia naturale dei pazienti con sindrome di Brugada non è ben chiara. Un dato certo è che un ECG che mostri la presenza di blocco di branca destra e sopraslivellamento del tratto ST nelle derivazioni precordiali destre, rappresenta un marker di rischio di aritmie ventricolari maligne e di morte improvvisa³⁶. La frequenza di tali eventi è maggiore nei pazienti sintomatici³⁷; tuttavia, anche i pazienti asintomatici, con aritmie ventricolari sostenute inducibili allo studio elettrofisiologico ed una storia familiare di morte improvvisa, hanno un livello di rischio abbastanza elevato²⁸. Farmaci antiaritmici comunemente usati, quali l'amiodarone ed i beta-bloccanti, non si sono dimostrati efficaci nel prevenire la morte improvvisa in pazienti sia asintomatici che sintomatici^{36,37}. Attualmente l'impianto di un defibrillatore cardiaco è l'unica terapia efficace nei pazienti sintomatici²⁰⁻²². Viceversa, non esistono indicazioni al momento sulla strategia da attuare nei pazienti asintomatici senza familiarità.

Come sottolineato dagli autori del citato Consensus Report⁵, i dati attualmente disponibili sono insufficienti per la definizione di uno schema diagnostico certo e definitivo. Ulteriori informazioni sulle basi molecolari ed anatomo-patologiche e studi clinici prospettici si rendono necessari per un corretto inquadramento prognostico e terapeutico della sindrome.

Riassunto

In caso di dolore toracico, l'elevazione del tratto ST è un criterio di fondamentale importanza per poter porre diagnosi di infarto miocardico acuto. Descriviamo il caso di un uomo di 62 anni con sindrome di Brugada latente in cui l'infusione e.v. di flecainide per il trattamento di una fibrillazione atriale parossistica ha determinato la comparsa di alterazioni all'ECG suggestive di un infarto miocardico settale. Il paziente non fu sottoposto a terapia trombolitica dal momento che un attento esame ecocardiografico permise di escludere alte-

razioni della cinesi parietale ed i controlli ematochimici dimostrarono normali valori degli enzimi cardiaci. Durante il decorso successivo non si sono verificate complicanze e il paziente è stato dimesso.

Parole chiave: Flecainide; Infarto miocardico.

Bibliografia

1. Brugada P, Brugada J. Right bundle branch block, persistent ST segment elevation and sudden cardiac death: a distinct clinical and electrocardiographic syndrome. A multicenter report. *J Am Coll Cardiol* 1992; 20: 1391-6.
2. Antzelevitch C. The Brugada syndrome: diagnostic criteria and cellular mechanisms. *Eur Heart J* 2001; 22: 356-63.
3. Brugada P, Brugada R, Brugada J. The Brugada syndrome. *Curr Cardiol Rep* 2000; 2: 507-14.
4. Asensio E, Alvarez B, Lozano E, et al. ST segment elevation, right bundle branch block and sudden death: Brugada's syndrome. *Arch Inst Cardiol Mex* 2000; 70: 301-11.
5. Wilde AA, Antzelevitch C, Borggrefe M, et al. Proposed diagnostic criteria for the Brugada syndrome: consensus report. Study Group on the Molecular Basis of Arrhythmias of the European Society of Cardiology. *Circulation* 2002; 106: 2514-9.
6. Weiss R, Barmada MM, Nguyen T, et al. Clinical and molecular heterogeneity in the Brugada syndrome: a novel gene locus on chromosome 3. *Circulation* 2002; 105: 707-13.
7. Naccarelli GV, Antzelevitch C. The Brugada syndrome: clinical, genetic, cellular, and molecular abnormalities. *Am J Med* 2001; 110: 573-81.
8. Naccarelli GV, Antzelevitch C, Wolbrette DL, Luck JC. The Brugada syndrome. *Curr Opin Cardiol* 2002; 17: 19-23.
9. Baroudi G, Archafi S, Larouche C, Chahine M. Expression and intracellular localization of a SCN5A double mutant R1232W/T1620M implicated in Brugada syndrome. *Circ Res* 2002; 90: E11-E16.
10. Viswanathan PC, Bezzina CR, George AL Jr, Roden DM, Wilde AA, Balsler JR. Gating-dependent mechanisms for flecainide action in SCN5A-linked arrhythmia syndromes. *Circulation* 2001; 104: 1200-5.
11. Baroudi G, Pouliot V, Denjoy I, Guicheney P, Shrier A, Chahine M. Novel mechanism for Brugada syndrome: defective surface localization of an SCN5A mutant (R1432G). *Circ Res* 2001; 88: E78-E83.
12. Balsler JR. Cellular and ionic mechanisms responsible for the Brugada syndrome. *J Electrocardiol* 2000; 33 (Suppl): 33-9.
13. Grant AO. Molecular biology of sodium channels and their role in cardiac arrhythmias. *Am J Med* 2001; 110: 296-305.
14. Antzelevitch C, Fish J. Electrical heterogeneity within the ventricular wall. *Basic Res Cardiol* 2001; 96: 517-27.
15. Brugada J, Brugada P, Brugada R. The syndrome of right bundle branch block ST segment elevation in V₁ to V₃ and sudden death. The Brugada syndrome. *Europace* 1999; 1: 156-66.
16. Wilde AA, Priori SG. Brugada syndrome and sudden death. *Eur Heart J* 2000; 21: 1483-4.
17. Brugada J, Brugada P, Brugada R. The syndrome of right bundle branch block, ST segment elevation in V₁-V₃ and sudden cardiac death. *Med Clin* 2002; 118: 150-6.
18. Miyasaka Y, Tsuji H, Yamada K, et al. Prevalence and mortality of the Brugada-type electrocardiogram in one city in Japan. *J Am Coll Cardiol* 2001; 38: 771-4.
19. Furuhashi M, Uno K, Tsuchihashi K, et al. Prevalence of asymptomatic ST segment elevation in right precordial leads with right bundle branch block (Brugada-type ST shift) among the general Japanese population. *Heart* 2001; 86: 161-6.
20. Mokaddem A, Chattaoui R, Sdiri W, Kachboura S, Boujnah MR. Brugada syndrome. *Tunis Med* 2001; 79: 569-73.
21. Gronefeld G, Hohnloser SH. What do implantable cardioverter/defibrillators teach us about the mechanisms of sudden cardiac death? *Cardiovasc Res* 2001; 50: 232-41.
22. Boveda S, Albenque JP, Baccar H, et al. Prophylactic value of automatic implantable defibrillators: a case report of a patient with asymptomatic Brugada syndrome. *Arch Mal Coeur Vaiss* 2001; 94: 79-84.
23. Brugada J, Brugada P, Brugada R. Asymptomatic patients with a Brugada electrocardiogram: are they at risk? *J Cardiovasc Electrophysiol* 2001; 12: 7-8.
24. Takenaka S, Kusano KF, Hisamatsu K, et al. Relatively benign clinical course in asymptomatic patients with Brugada-type electrocardiogram without family history of sudden death. *J Cardiovasc Electrophysiol* 2001; 12: 2-6.
25. Tada H, Sticherling C, Oral H, Morady F. Brugada syndrome mimicked by tricyclic antidepressant overdose. *J Cardiovasc Electrophysiol* 2001; 12: 275.
26. Rouleau F, Asfar P, Boulet S, et al. Transient ST segment elevation in right precordial leads induced by psychotropic drugs: relationship to the Brugada syndrome. *J Cardiovasc Electrophysiol* 2001; 12: 61-5.
27. Alings M, Dekker L, Sadee A, Wilde A. Quinidine induced electrocardiographic normalization in two patients with Brugada syndrome. *Pacing Clin Electrophysiol* 2001; 24: 1420-2.
28. Brugada R. Use of intravenous antiarrhythmics to identify concealed Brugada syndrome. *Curr Control Trials Cardiovasc Med* 2000; 1: 45-7.
29. Yasuda M, Nakazato Y, Yamashita H, et al. ST segment elevation in the right precordial leads following administration of class Ic antiarrhythmic drugs. *Heart* 2001; 85: E3.
30. Sangwatanaroj S, Prechawat S, Sunsaneewitayakul B, Sitthisook S, Tosukhowong P, Tungsanga K. New electrocardiographic leads and the procainamide test for the detection of the Brugada sign in sudden unexplained death syndrome survivors and their relatives. *Eur Heart J* 2001; 22: 2290-6.
31. Takagi M, Toda I, Takeuchi K, Yoshikawa J. Utility of right precordial leads at higher intercostal space positions to diagnose Brugada syndrome. *Pacing Clin Electrophysiol* 2002; 25: 241-2.
32. Brugada J, Brugada P, Brugada R. "Localized" right ventricular morphological abnormalities in patients with the Brugada syndrome: what is their significance? *Eur Heart J* 2001; 22: 982-4.
33. Eckardt L, Kirchhof P, Loh P, et al. Brugada syndrome and supraventricular tachyarrhythmias: a novel association? *J Cardiovasc Electrophysiol* 2001; 12: 680-5.
34. Itoh H, Shimizu M, Ino H, et al. Arrhythmias in patients with Brugada-type electrocardiographic findings. *Jpn Circ J* 2001; 65: 483-6.
35. Morita H, Kusano-Fukushima K, Nagase S, et al. Atrial fibrillation and atrial vulnerability in patients with Brugada syndrome. *J Am Coll Cardiol* 2002; 40: 1437-44.
36. Brugada J, Brugada R, Antzelevitch C, Towbin J, Nademanee K, Brugada P. Long-term follow-up of individuals with the electrocardiographic pattern of right bundle-branch block and ST-segment elevation in precordial leads V₁ to V₃. *Circulation* 2002; 105: 73-8.
37. Atarashi H, Ogawa S, Harumi K, et al. Three-year follow-up of patients with right bundle branch block and ST segment elevation in the right precordial leads: Japanese Registry of Brugada Syndrome. Idiopathic Ventricular Fibrillation Investigators. *J Am Coll Cardiol* 2001; 37: 1916-20.